TRAUMATISME CRÂNIEN ET INSUFFISANCE HYPOPHYSAIRE : CASE REPORT

M. DEBBOU, L. HOUARI, F. AICHAOUI, A. MORSLI.

Service de Neurochirurgie
Hopital Mohamed Lamine Debaghine - Bab el oued

RÉSUMÉ : Un traumatisme crânien causant une fracture de la base du crâne, peut entraîner une sécrétion déficiente d'hormones hypophysaires antérieures et de vasopressine. L'hypopituitarisme sévère et le diabète insipide sont des événements post-traumatiques courants, qui doivent êtres diagnostiqués et traités à temps afin d'éviter les complications. ***Observation*** : nous rapportant le cas d'un jeune homme de 30 ans, victime d'un accident de la circulation et dont l'examen clinique retrouve une ecchymose palpébrale bilatérale et une rhinorrhée. La TDM orbito-cérébrale a montré des fractures du massif facial et de la base du crane ainsi que des contusions hémorragiques des lobes frontaux. ***A J3 d'admission,*** le patient présente un syndrome polyuro-polydipsique avec troubles ioniques. Le bilan hormonal a montré un pan hypopituitarisme. Une IRM cérébrale a montré un hématome basifrontal bilatéral avec une rupture partielle de la tige pituitaire. Le transit isotopique a permi de localisé la brèche ostéodurale. Un traitement hormonal substitutif a été instauré et le patient a été opéré bénéficiant d'une reconstruction de la base du crane avec fermeture de la brèche ostéoméningée. ***Conclusion :*** L'insuffisance hypophysaire compliquant les traumatismes crâniens est une pathologie sous-estimée qui mérite d'être recherchée et surtout traitée, ce qui permettra d'améliorer la qualité de vie des patients.

Mots clés *: Hypopituitarisme, Tige pituitaire, Traumatismes crâniens.*

ABSTRACT : Skull trauma causes fracture of the skull base, may result in deficient secretion of anterior pituitary hormones and vasopressin. Severe hypopituitarism and insipidus diabetes are common post-traumatic events that need to be diagnosed and treated in time to avoid the complications of hormone deficiency. ***Case report:*** we report the case of a 30-year-old man, victim of a traffic accident, whose clinical examination finds a bilateral palpebral ecchymosis and rhinorrhea. Orbital-cerebral CT found fractures of the facial and cranial base as well as hemorrhagic contusions of the frontal lobes. ***On the third day*** of admission, the patient presents a polyuro-polydipsic syndrome with ionic disorders. The hormonal assessment showed panhypopituitarism. Cerebral MRI showed bilateral basifrontal hematoma with partial rupture of the pituitary stalk. The isotopic transit located the osteodural leak. Hormone replacement therapy was initiated and the patient underwent surgery with reconstruction of the anterior skull base with closure of the osteomeningeal gap. ***Conclusion:*** Pituitary insufficiency complicating head trauma is an underestimated pathology that deserves to be sought after and especially treated, which will improve the quality of life of patients.

Key words *: Hypopituitarism, Pituitary stalk, Head trauma.*

INTRODUCTION

Les traumatismes crâniens, malgré la fréquence des 1ésions de la région hypothalamo-hypophysaire retrouvées chez ceux qui en sont décédé [1], sont rarement cause d'hypopituitarisme [2]. En l'absence de diabète insipide associé, le déficit hormonal n'est le plus souvent reconnu que plusieurs mois voir des années après l'accident [2]. Il est alors difficile d'affirmer la responsabilité du traumatisme et de préciser le siège et la nature des 1ésions hypothalamo-hypophysaires.

L'examen par résonance magnétique (IRM) devrait permettre un diagnostic plus précoce et une meilleure définition des 1ésions anatomiques.

OBSERVATION

Mr. N.M âgé de 30 ans, victime d'un accident de la circulation occasionnant chez lui un traumatisme crânien grave. L'examen clinique à son admission retrouve un patient somnolent, présentant ecchymose palpébrale bilatérale et une rhinorrhée.

La TDM orbito-cérébrale a montré des fractures du massif facial et de la base du crane ainsi que des contusions hémorragiques des lobes frontaux (Fig. 1, 2).

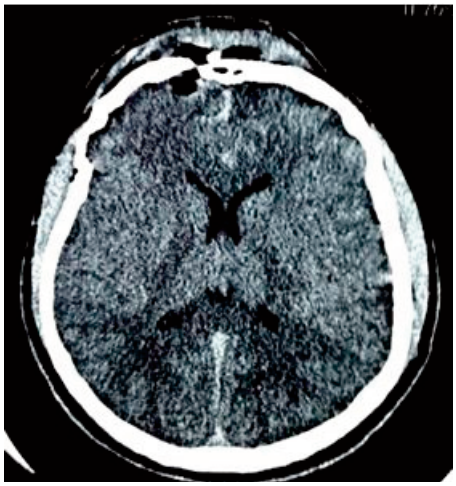

Fig. 1 : TDM cérébrale, fenêtre parenchymateuse ; coupe axiale montrant une fracture frontale droite avec de multiple contusions hémorragiques en regard et un hématome sous cutané.

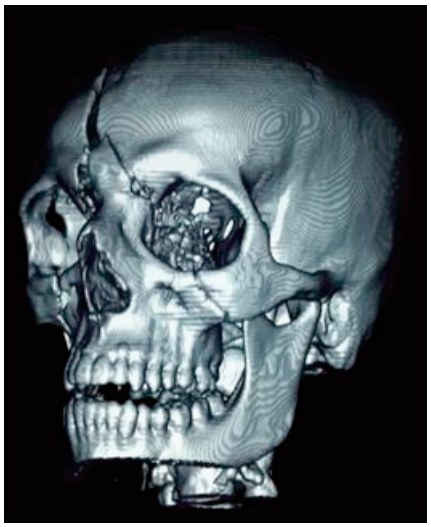

Fig. 2 : TDM cérébrale, reconstruction 3D. Fracture frontale complexe étendue au massif facial et de la base du crane.

A J3 d'admission, le patient présente un syndrome poly uro-poly dipsique avec troubles ioniques. Le bilan hormonal a montré un pan hypopituitarisme.

Une IRM cérébrale a montré un hématome basifrontal bilatéral avec une rupture partielle de la tige pituitaire. Le transit isotopique a permet de localisé la brèche ostéodurale (Fig. 3, 4).

Un traitement hormonal substitutif a été instauré à base d'hormone thyroïdienne de substitution, d'hydrocortisol et de l'acétate de desmopressine en instillation nasale.

Fig. 4 : IRM cérébrale, coupe sagittale en séquence T1 objectivant un hématome basi frontal avec une rupture partielle de la tige pituitaire.

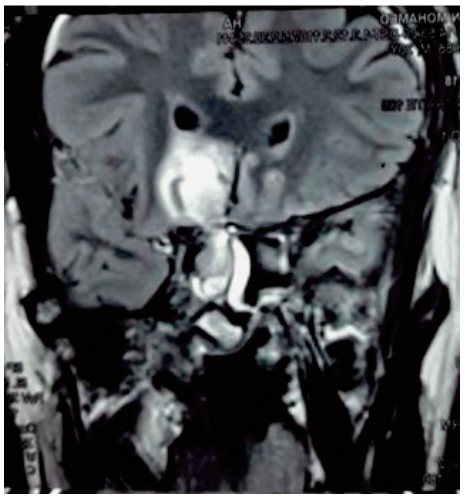

Fig. 5 : IRM cérébrale, coupe coronale en T1montrant un hématome basifrontal.

Le patient a été opéré par la suite bénéficiant d'une reconstruction de l'etage anterieur de la base du crane avec fermeture de la brèche ostéoméningée. Une bonne évolution post opératoire a été constatée avec tarissement de la rhinorrhée et une normalisation de l'hypophysiogramme.

DISCUSSION

Les patients victimes d'un traumatisme crânien sont rarement évalués de manière systématique par les endocrinologues, excepté, parfois, en cas d'apparition d'un diabète insipide, complication bien connue des services de Neurochirurgie, qui fait alors s'interroger sur la présence éventuelle d'un déficit antéhypophysaire associé.

En 1942, la prévalence d'un hypopituitarisme au décours d'un traumatisme crânien avait été estimée à 0,7 % [1].

Contrastant avec ce caractère exceptionnel, l'autopsie découvre chez les traumatisés crâniens décédés un infarcissement du lobe antérieur de l'hypophyse dans approximativement 16% des cas, des hémorragies du lobe postérieur dans 34%, un infarcissement et/ou des hémorragies de l'hypothalamus dans 42% [1]. Les lésions de la tige pituitaire peuvent s'observer dans certaines séries jusque chez un tiers des sujets [3]. Les raisons de cette discordance tiendraient à ce que les traumatismes crâniens sévères comportant des lésions hypothalamo-hypophysaires sont généralement suivis de décès. La diversité de ces lésions est liée à celle du traumatisme qui peut être responsable de traction, cisaillement, rupture, d'anomalies circulatoires secondaires aux hémorragies et aux thromboses.

Les années 2000 ont vu rebondir l'intérêt d'évaluer la fonction hypophysaire chez les survivants de traumatismes crâniens à la suite de la publication de plusieurs articles rapportant une prévalence bien supérieure de déficits hypophysaires, en grande partie ignorés des neurochirurgiens, des réanimateurs, des médecins de rééducation fonctionnelle, mais aussi des endocrinologues ! D'après ces études, 15 à 50 % des patients adultes pourraient présenter une dysfonction hypophysaire, partielle le plus souvent, mais parfois complète, lorsqu'on les évalue à distance d'un traumatisme crânien [2, 4]. Il s'agit, le plus souvent, d'un traumatisme crânien de gravité modérée à sévère, mais des déficits peuvent aussi s'observer après un traumatisme de sévérité faible.

De manière non étonnante, les patients sont surtout des hommes (60-80 % (2,5–7)), jeunes (60 % des patients ont entre 11 et 29 ans [8]) et ont eu un accident de la voie publique. Trois quart des traumatismes sont secondaires à un accident de la voie publique et plus de 90 % des cas sont compliqués d'un coma ou d'une perte de connaissance, avec, dans la moitié des cas, une fracture du crâne [8]. Chez l'enfant, la responsabilité d'éventuels sévices [5] ne doit pas être méconnue. Une fracture du crane est fréquemment mais non constamment retrouvée, pouvant intéresser le sphénoïde et la selle turcique, ou plus rarement l'os frontal ou temporal. Si certains auteurs trouvent une fréquence élevée des lésions hypothalamiques chez les patients présentant une fracture temporale, d'autres ne trouvent pas de corrélation entre la sévérité du traumatisme, son point d'impact et le degré d'altération de la fonction hypothalamohypophysaire [6, 9].

Les hypopituitarismes post-traumatismes crâniens pourraient donc ne pas être aussi exceptionnels qu'il est classiquement admis. En l'absence de diabète insipide, l'insuffisance antéhypophysaire est reconnue tardivement, plusieurs années après le traumatisme. Son début est imprécis, mais l'exploration des patients ayant un déficit en hormone antidiurétique a révélé qu'elle pourrait être présente trois semaines après l'accident [6, 7].

Tout est relativement simple en ce qui concerne les lésions de la posthypophyse, simple réservoir d'hormone antidiurétique ou viennent se terminer les axones prenant leur origine dans les noyaux supra-optiques et para ventriculaire. Le diabète insipide, complication endocrinienne la plus fréquente, apparait 5 à 10 jours après le traumatisme quand le stock d'hormone antidiurétique a été épuisé. Les formes d'apparition immédiate [10, 11] par agression directe de la posthypophyse ou retardée [12] jusqu'à quatre semaines après, sont d'observation moins courante. Un diabète isolé définitif ou non doit faire évoquer une lésion haute, respectant la vascularisation de l'antéhypophyse.

L'évaluation à la recherche d'un déficit, en dehors de la phase aiguë, dans les premiers mois suivant le traumatisme, montre que les fonctions hypophysaires les plus fragiles sont les fonctions gonadotrope et somatotrope, puis corticotrope [4, 6, 13]. Chez notre patient c'est les fonctions corticotrope et thyréotrope ainsi que l'hormone antidiurétique qui ont été atteintes. L'IRM a un intérêt évident en permettant d'objectiver dans des circonstances étiologiques variées un syndrome d'interruption de la tige pituitaire. Sa présence laisse prévoir; en cas de section complète; la survenue ultérieure de déficits antéhypophysaires multiples et le caractère définitif du diabète insipide si l'hyper signal de la posthypophyse n'est pas retrouvé [14]. La non-visualisation de cet hyper signal ne traduit pas obligatoirement un trouble de la sécrétion d'hormone antidiurétique comme cela est constaté chez 10% des sujets témoins [14].

CONCLUSION

La publication récente de nombreux articles traduit le regain d'intérêt que constitue la présence potentielle d'un déficit hypophysaire au décours d'un traumatisme crânien. Des déficits précoces peuvent

régresser spontanément, parfois après plusieurs années. D'autres, au contraire, mettent plusieurs mois ou années à se démasquer. La recherche d'un déficit devrait être envisagée de façon plus systématique chez ces patients, en collaboration avec les services d'endocrinologie, de réanimation chirurgicale et avec les départements de réhabilitation post-traumatique. Des signes cliniques discrets doivent alerter : la léthargie et la fatigabilité musculaire, souvent imputées à des séquelles physiques ou neuropsychiques, peuvent, en fait, être la conséquence d'un déficit corticotrope ou somatotrope, justifiant une substitution hormonale au long cours, souvent capable d'améliorer les symptômes et la morbidité. C'est en tout cas le sens des recommandations proposées par un Groupe d'Experts Internationaux, afin que le diagnostic et la prise en charge de l'insuffisance hypophysaire soient améliorés.

RÉFÉRENCES

1] SANOUSSI S, ALI A, LAOUALI H, ASSOUMANE I, MAMAN SC, BAOUA M. Traumatisme crânien et dysfonctionnements antéhypo physaires. À propos de 33 cas : profil évolutif sur 6 mois. /data/revues/00283770/v59i4-5/S0028377013000891/ [Inter net]. 9 nov 2013 [cité 15 nov 2019]; Disponible sur: https://www.em-consulte.com/en/article/849504

2] KELLY DF, GONZALO IT, COHAN BERMAN N, SWERDLOFF R, WANG C. Hypopituitarism follo wing traumatic brain injury and aneurysmal subarachnoid hemor rhage: a preliminary report. J Neurosurg. nov 2000 ; 93 (5) : 743-52.

3] Occurrence of pituitary dysfunc tion following traumatic brain in jury. - PubMed - NCBI [Internet]. [cité 15 nov 2019]. Disponible sur: https : // www. ncbi. nlm.nih.gov/pubmed/15253797

4] Traumatic brain injury induced hypothalamic-pituitary dysfunc tion : a paediatric perspective. - Abstract - Europe PMC [Inter net]. [cité 15 nov 2019]. Disponi ble sur: http : / / europepmc. org/ abstract/med/17570066

5] AGHA A, ROGERS B, SHERLOCK M, O'KELLY P, TORMEY W, PHIL LIPS J, ET AL. Anterior pituitary dysfunction in survivors of trau matic brain injury. J Clin Endo crinol Metab. oct 2004 ; 89 (10) : 4929□36.

6] AIMARETTI G, AMBROSIO MR, DI SOMMA C, FUSCO A, CANNAVÒ S, GASPERI M, ET AL. Traumatic brain injury and subarachnoid haemorrhage are conditions at high risk for hypo pituitarism: screening study a 3 months after the brain injury. Clin Endocrinol (Oxf). sept 2004 61 (3):320□6.

7] Prevalence of hypopituitarism and growth hormone deficiency in adults long-term after severe traumatic brain injury. - PubMed - NCBI [Internet]. [cité 15 nov 2019]. Disponible sur: https : // www.ncbi.nlm.nih.gov/pub med/15853820

8] Clinical review 113: Hypopitui tarism secondary to head trauma. - PubMed - NCBI [Internet]. [cité 15 nov 2019]. Disponible sur: https: // www. ncbi.nlm.nih.gov/ pubmed/10770165

9] AGHA A, ROGERS B, MYLOTTE TALEB F, TORMEY W, PHILLIPS J, ET AL. Neuroendocrine dysfunc tion in the acute phase of trauma tic brain injury. Clin Endocrinol (Oxf). mai 2004;60(5):584□91.

10] BRAUNER R, ADAN L, Souber bielle JC. Déficit idiopathique en hormone de croissance : mar queurs du diagnostic. méde cine/sciences [Internet]. 1994 [cité 15 nov 2019];10(6□7):696. Disponible sur: http://hdl.handle.net/10608/2687

11] ROCHICCIOLI P, MARIANI R, TAU BER M. Actualités en endocrino logie. Elsevier Masson; 2001. p456

12] Recovery from post-traumatic anterior pituitary insufficiency. - PubMed - NCBI [Internet]. [cité

15 nov 2019]. Disponible sur: https://www.ncbi.nlm.nih.gov/pubmed/3089793

13] Prevalence of neuroendocrine dysfunction in patients recove ring from traumatic brain injury. - PubMed - NCBI [Internet]. [cité 15 nov 2019]. Disponible sur: https://www.ncbi.nlm.nih.gov/pubmed/11397882

14] ACERINI CL, TASKER RC, BEL LONE S, BONA G, THOMPSON CJ, SAVAGE MO. Hypopituitarism in childhood and adolescence follo wing traumatic brain injury: the case for prospective endocrine investigation. Eur J Endocrinol. nov 2006;155(5):663-9.